gelenkzentrum
bergisch land

Die kniegelenknahe Umstellungsosteotomie

Eine Alternative zum Gelenkersatz?

Bei bestimmten Formen der Kniegelenkverschleißerkrankung stellt die gelenknahe Umstellungsosteotomie in bestimmten Altersgruppen eine sinnvolle und erfolgversprechende Alternative zum Gelenkersatz dar. Neue Techniken und Instrumentarien machen die schon seit vielen Jahrzehnten praktizierte Umstellungsosteotomie zu einem aktuellen und sicheren Operationsverfahren.

Das Kniegelenk ist eines der funktionsreichsten und kompliziertesten Gelenke des menschlichen Bewegungsapparates. Es ist jedoch auch anfällig gegenüber verletzungs- und fehlbelastungsbedingten Schädigungen. Beteiligt sind an diesem Gelenk drei Knochenpartner. Der Oberschenkelknochen, das Schienbein und die Kniescheibe. Ihre mit empfindlichem Knorpel belegten Gelenkflächen artikulieren in drei Gelenkräumen miteinander. Dem inneren Gelenkraum und dem äußeren Gelenkraum, die durch den Kreuzbandapparat voneinander abgegrenzt werden, sowie dem Gelenkanteil zwischen Knieschiebe und dem Gleitlager des Oberschenkelknochens.

Ist nur einer der Gelenkräume zwischen Oberschenkelknochen und Schienbein von Knorpelschäden betroffen, kann durch die verschleißbedingte Höhenminderung eine Achsenfehlstellung in Form eines O-Beines oder X-Beines entstehen. Dies führt zu einer weiteren Verlagerung der sonst zentralen Lastachse des Knies auf eine Gelenkhälfte, die so den weiteren Verschleiß unterhält und beschleunigt. Auch angeborene Fehlstellungen und Folgen von ungerade verheilten Knochenbrüchen können diese Lastachsenverschiebung hervorrufen und den Verschleiß erst ermöglichen.

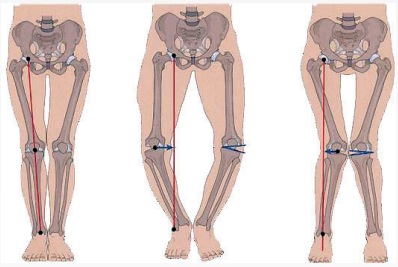

Abb 1: Links ist eine normale Beinachse abgebildet, bei der die Tragachse genau durch die Mitte des Kniegelenks verläuft.
Bei der O-Beinfehlstellung (Mitte) läuft die Tragachse mittig vom Kniegelenk und führt daher zu einer vermehrten Belastung des inneren Gelenkanteils mit daraus resultierendem inneren Verschleiß.
Bei der X-Beinfehlstellung rechts ist es umgekehrt. Die Tragachse und der dadurch entstehende Verschleiß läuft außenseitig vom Kniegelenk.

Eine schwere einseitige Gelenkarthrose kann so zu einer stark schmerzhaften Behinderung der Geh- und Funktionsfähigkeit des Betroffenen führen. Im Weiteren kommt es unbehandelt zwangsläufig zum vollständigen Verschleiß aller Gelenkräume und zur Zerstörung des ganzen Gelenkes. (Abb2)

Abb 2: O-Beinfehlstellung mit schon fortgeschrittenem Verschleiß des inneren Kniegelenkanteils
(Varusgonarthrose)

Dies hätte die Notwendigkeit einer Implantation eines künstlichen Kniegelenkes zur Folge. Um dies zu vermeiden, versucht der Orthopäde rechtzeitig einzugreifen und die Achsenfehlstellung operativ zu korrigieren. Bei Patienten mit alters- oder krankheitsbedingter Knochenentkalkung (Osteoporose) gelingt dies durch die Implantation einer Halbgelenkendoprothese (unikondylärer Schlitten) auf der Innen- oder Aussenseite. Bei jüngeren Patienten mit intakter Knochenheilung (ca. bis zum biologischen 65. Lebensjahr) kann eine achsenkorrigierende Umstellungsosteotomie eine endoprothetische Versorgung über viele Jahre hinauszögern oder sogar vermeiden.

gelenkzentrum
bergisch land

Grundvoraussetzung hierfür ist jedoch die vollkommene Intaktheit des gegenüberliegenden Gelenkraumes. Je nach Verlauf der Lastachse und der Beinfehlstellung kann eine kniegelenknahe Umstellungsosteotomie am Oberschenkel- oder am Schienbeinknochen durchgeführt werden. Sie kann aufklappend oder zuklappend den Knochen verändern und sowohl bei X-Bein- als auch bei O-Beinfehlstellung angewendet werden. Das Prinzip der Operation ist die nur teilweise Durchtrennung des Knochens - die Osteotomie, eine Art künstlicher glatter Bruch. Anschließend folgt die Wegnahme oder das Aufklappen der Bruchstelle bis zum berechneten Korrekturwinkel. Diese „Bruchstelle“ wird nun mit einer speziellen winkelstabilen Knochenplatte und mehreren Schrauben gesichert. Sie besteht aus einem speziellen Material, welches über eine definierte Stabilität und gleichzeitige Elastizität unter Teilbelastung des Knochens verfügt (Abb. 3)

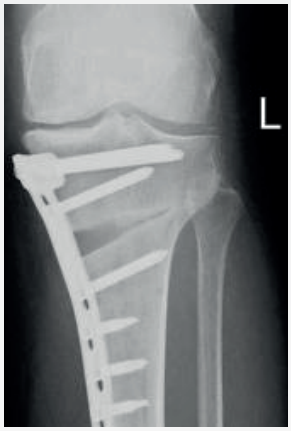

Abb.3: Schema einer Umstellungsosteotomie: Links Ansicht im Röntgen. Der Knochen wird zum Teil eingesägt und die Beinachse korrigiert. Durch die eingebrachte Platte wird das Ergebnis fixiert und so lange gehalten, bis neuer Knochen den Spalt aufgefüllt hat.

Dies ermöglicht es dem Knochen an einer Art inneren Schienung zu Wachsen und sich sicher zu verbinden. Nach ca. einem Jahr ist der Knochen in der korrigierten Position fest verwachsen, und die Platte kann wieder entfernt werden.

Die Berechnung der Korrekturwinkel und der Ort der Osteotomie erfolgt vor der Operation anhand von Röntgenbildern oder Computertomographien. So kann die Lastachse des betroffenen Beines auf den noch gesunden Gelenkraum verlagert und der verschlissene Gelenkanteil entlastet werden. Die Fehlstellung wird beseitigt.

Die Operation selbst wird immer zusammen mit einer vorausgehenden Gelenkspiegelung (Kniearthroskopie) durchgeführt. Hier werden im betroffenen Gelenkraum Meniskus- und Knorpelschäden behandelt und das Gelenk gesäubert. Außerdem wird nochmals der erhaltene Gelenkraum auf Intaktheit überprüft. Dann wird über einen Hautschnitt die Osteotomie und Verplattung unter Röntgenüberwachung vorgenommen. Der Eingriff dauert ca. 45 Minuten. Nach der Operation darf das operierte Bein an Unterarmgehstützen für 6 Wochen mit einem Drittel des Körpergewichtes teilbelastet werden. Das Bewegungsausmaß ist unbegrenzt und durch intensive krankengymnastische Bewegungsübungen zu erhalten.
Nach Röntgenkontrolle und sicherer Knochenheilung ist danach die zunehmende Vollbelastung möglich. Der Krankenhausaufenthalt beträgt ca. 5 bis 7 Tage.

Sollte sich im weiteren Lebenslauf des operierten Patienten ein zusätzlicher Verschleiß eines anderen Gelenkraumes einstellen oder die Fehlstellung wieder zunehmen, so ist problemlos eine Versorgung mit einer Knieprothese möglich. Zur Individuellen Versorgung von Kniearthrosepatienten sollte ein Gelenkzentrum neben dem unikondylären Teilgelenkersatz immer auch die Möglichkeit einer gelenkerhaltenden Umstellungsosteotomie anbieten.
In der Fabricius-Klinik Remscheid, einem zertifizierten Endoprothetikzentrum der Maximalversorgung führen wir pro Jahr ca. 50 kniegelenknahe Umstellungsoteotomien erfolgreich durch. Über 80% der nachuntersuchten Patienten benötigten auch nach 10 Jahren kein künstliches Kniegelenk.

gelenkzentrum
bergisch land

Es schreibt für Sie:

Dr. Dieter Temmen
Facharzt für Orthopädie
Facharzt für Orthopädie und Unfallchirurgie
Leitender Arzt Fabricius-Klinik Remscheid und St. Josef Krankenhaus Haan
Gelenkzentrum Bergisch Land
Freiheitstr. 203
42853 Remscheid
Tel: 02191 9516-700
www.gelenkzentrum-bergischland.de